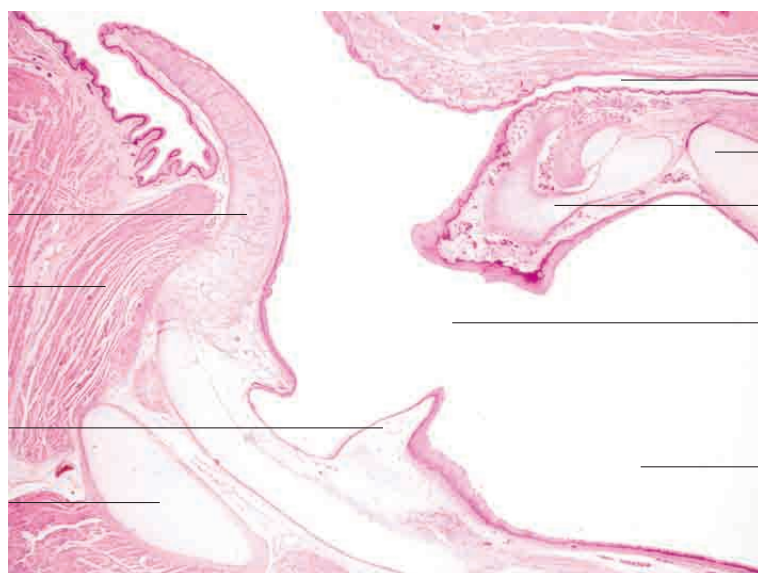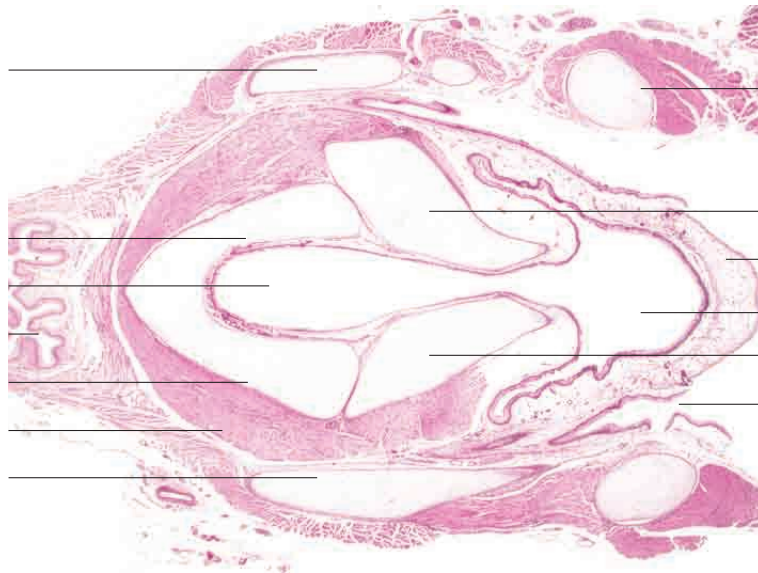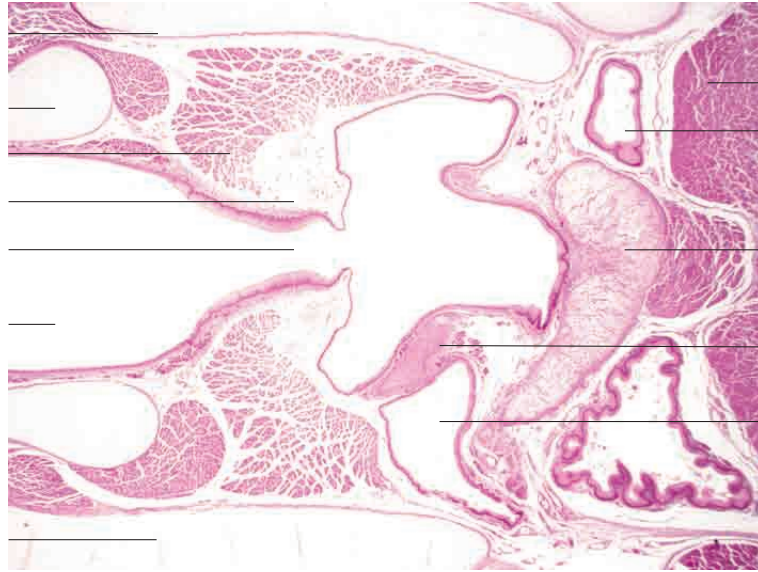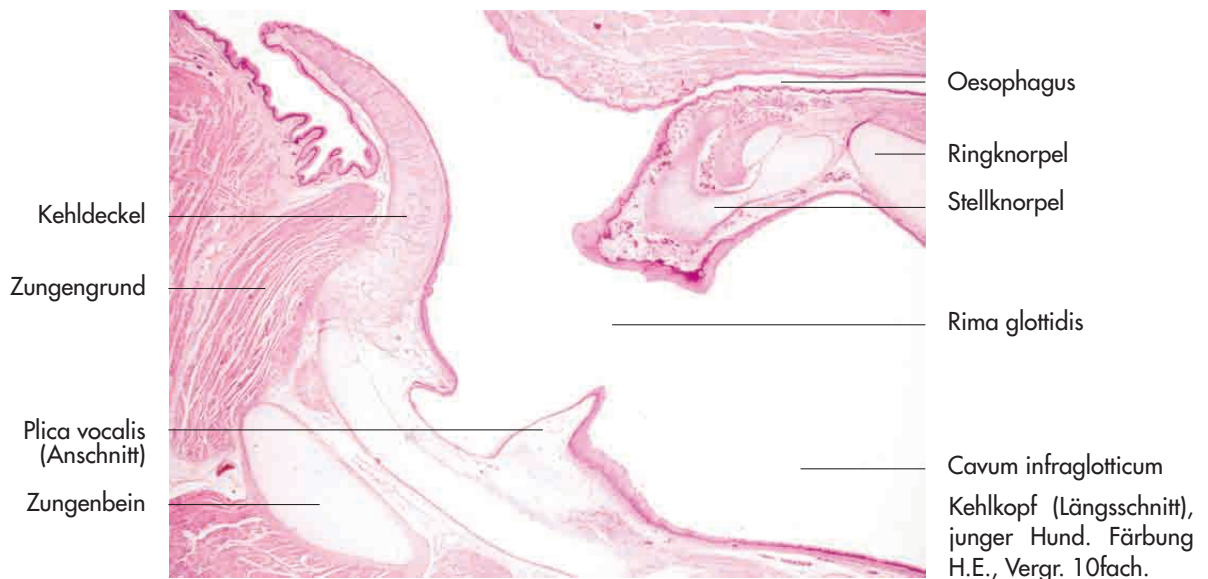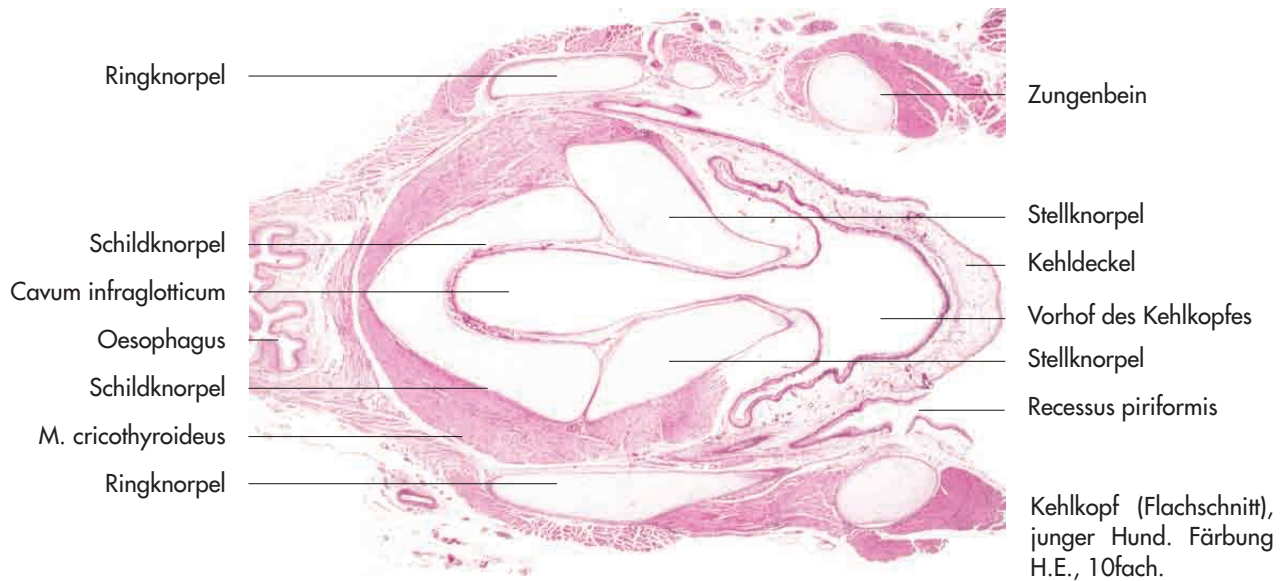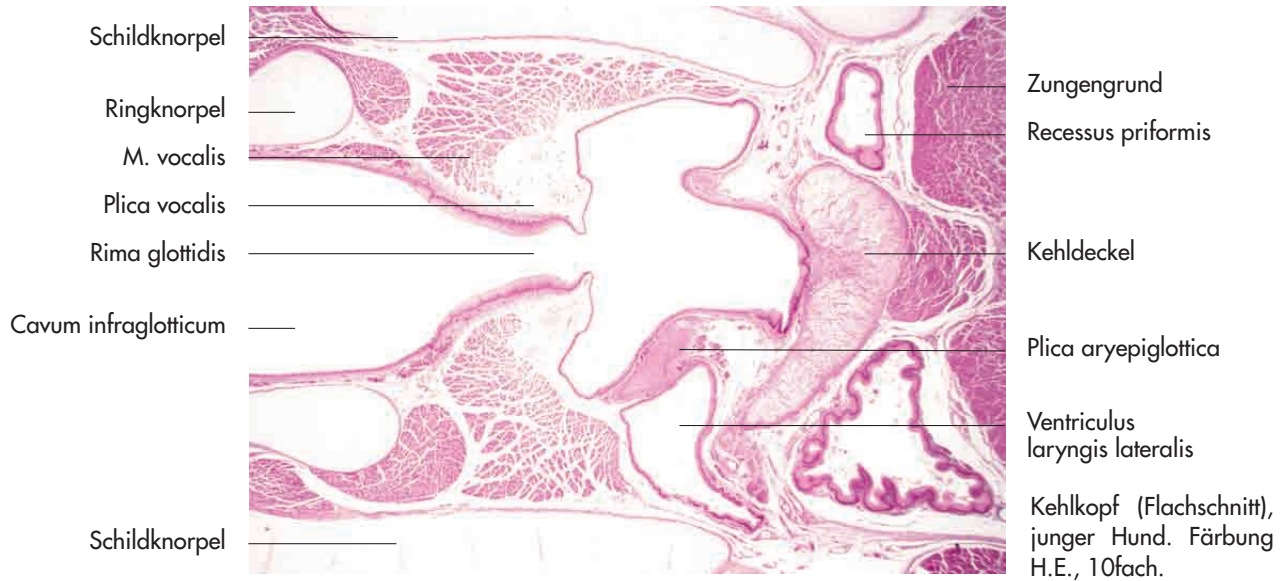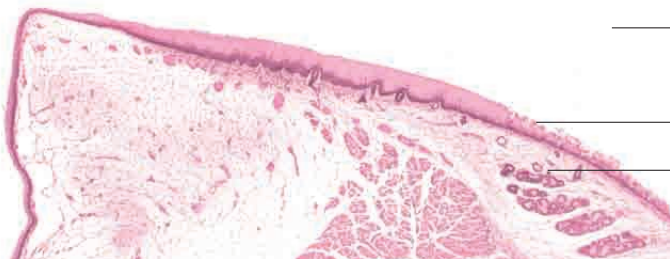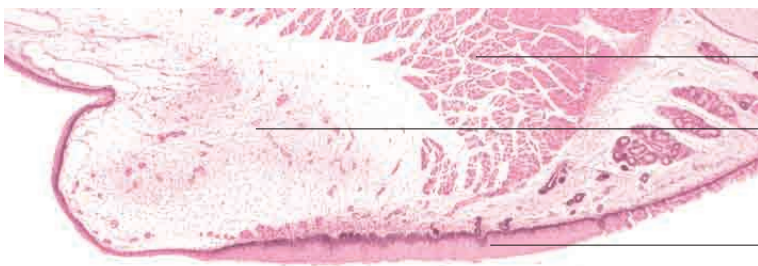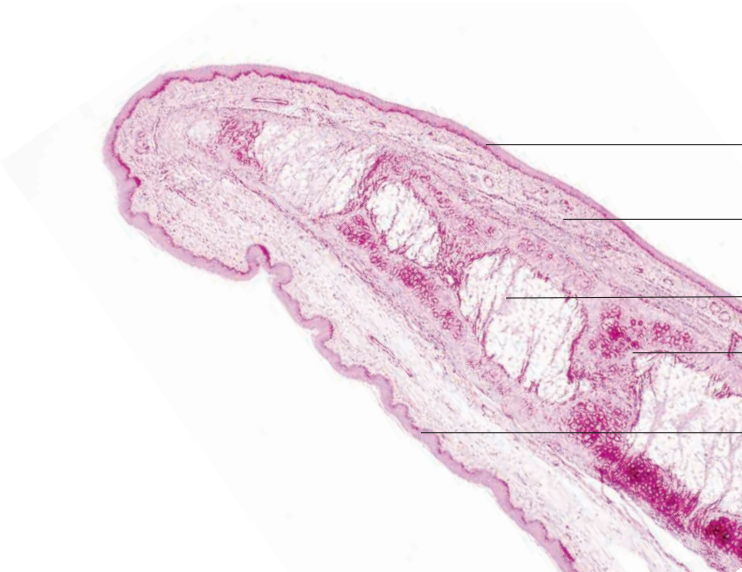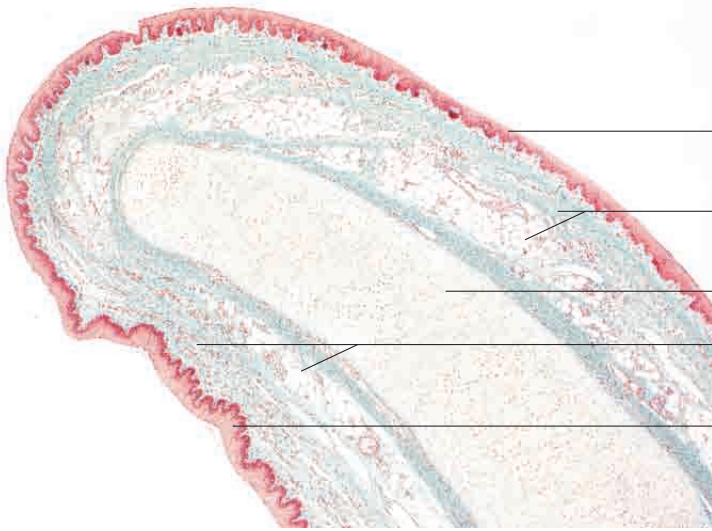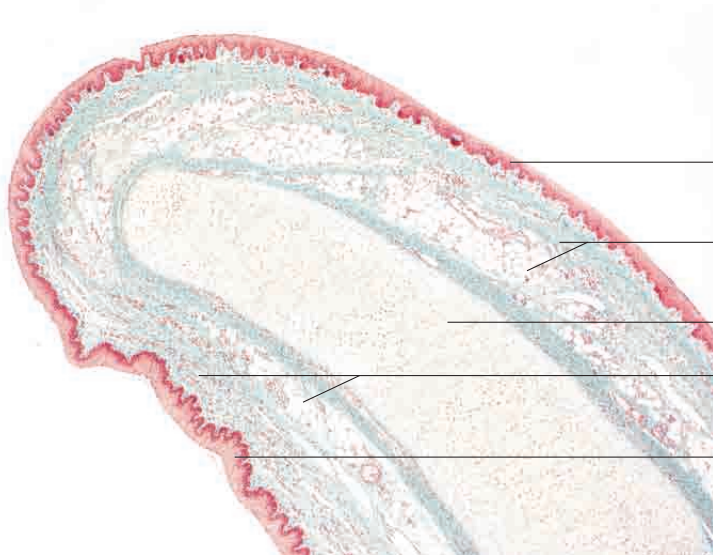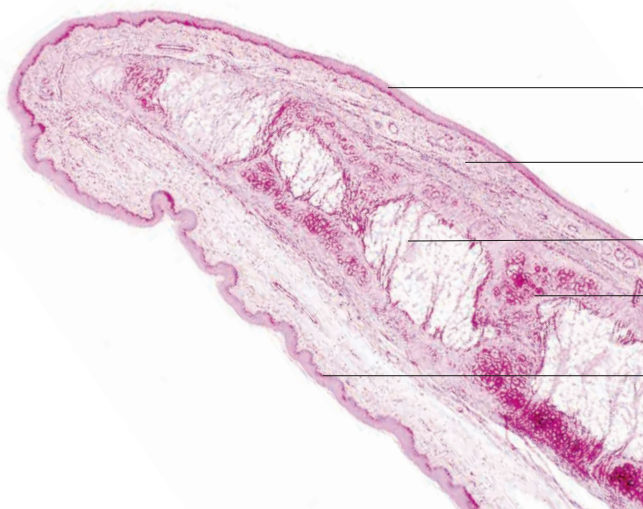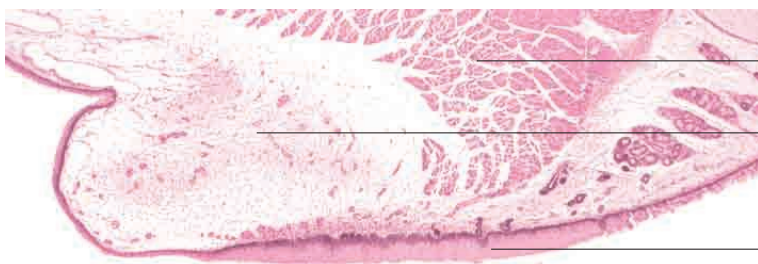


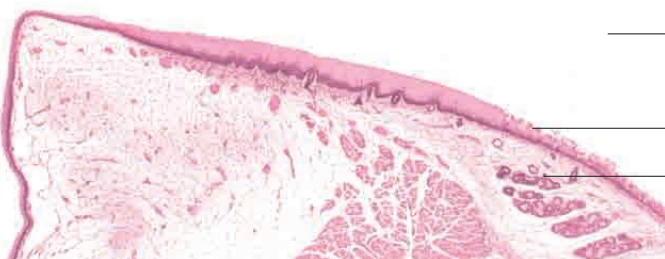
mehrschichtiges Plattenepithel (laryngeale Fläche)  
 lockeres Bindegewebe mit mukösen Drüsen  
 Kehlkopfkorpel (elastisch)  
 lockeres Bindegewebe mit mukösen Drüsen  
 mehrschichtiges Plattenepithel (linguale Fläche)  
 Kehldeckel, Schwein. Färbung Goldner, Vergr. 40 fach.



mehrschichtiges Plattenepithel (laryngeale Fläche)  
 lockeres Bindegewebe mit elastischen Fasern und vereinzelt mukösen Drüsen  
 univakuoläres (weißes) Fettgewebe  
 Kehlkopfkorpel (elastisch)  
 mehrschichtiges Plattenepithel (linguale Fläche)  
 Kehldeckel, Hund. Elastika-Färbung, Vergr. 40fach.



M. vocalis  
 Plica vocalis  
 mehrschichtiges Plattenepithel



Beginn des Trachealraumes  
 Übergang zur respiratorischen Schleimhaut  
 erste Trachealdrüsen  
 Kehlkopf in Höhe der Stimmbänder, junger Hund. Färbung H.E., Vergr. 40fach.