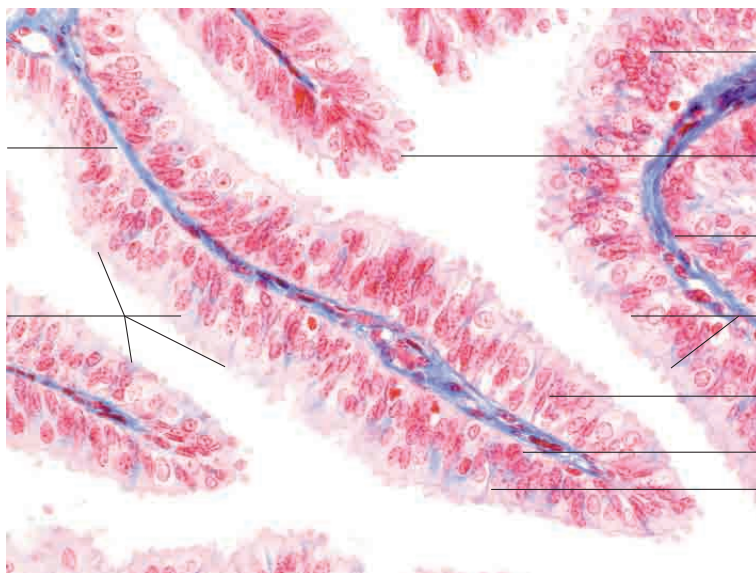
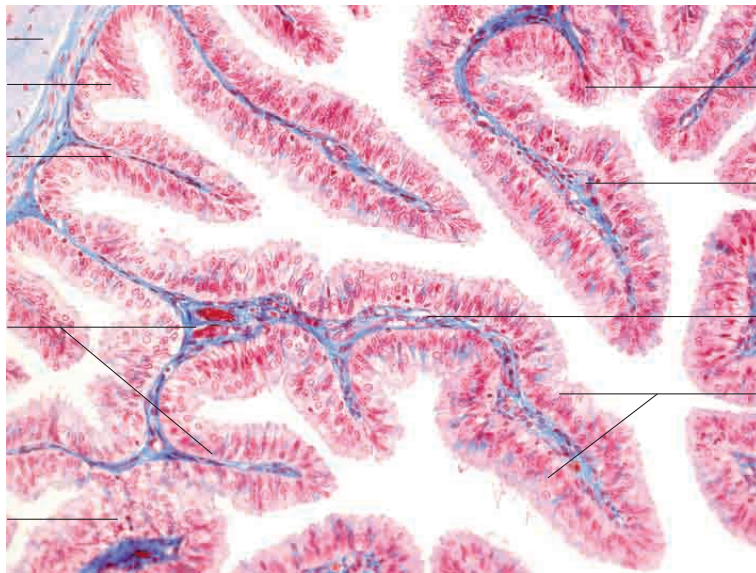
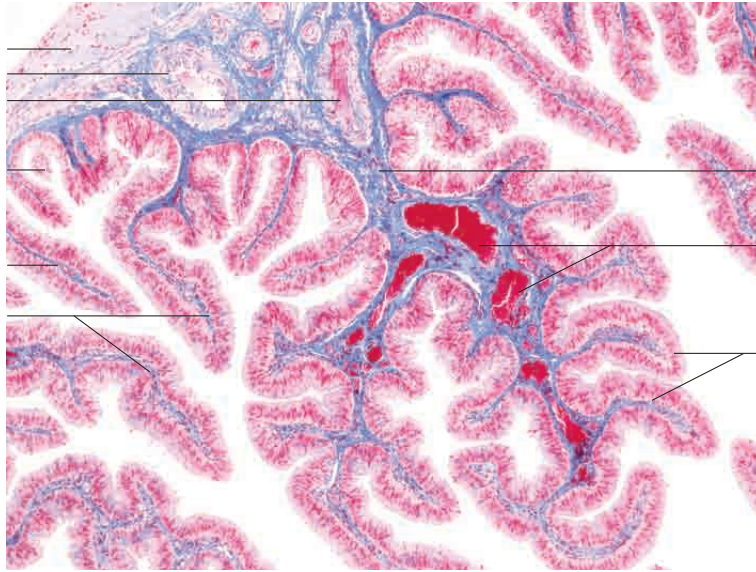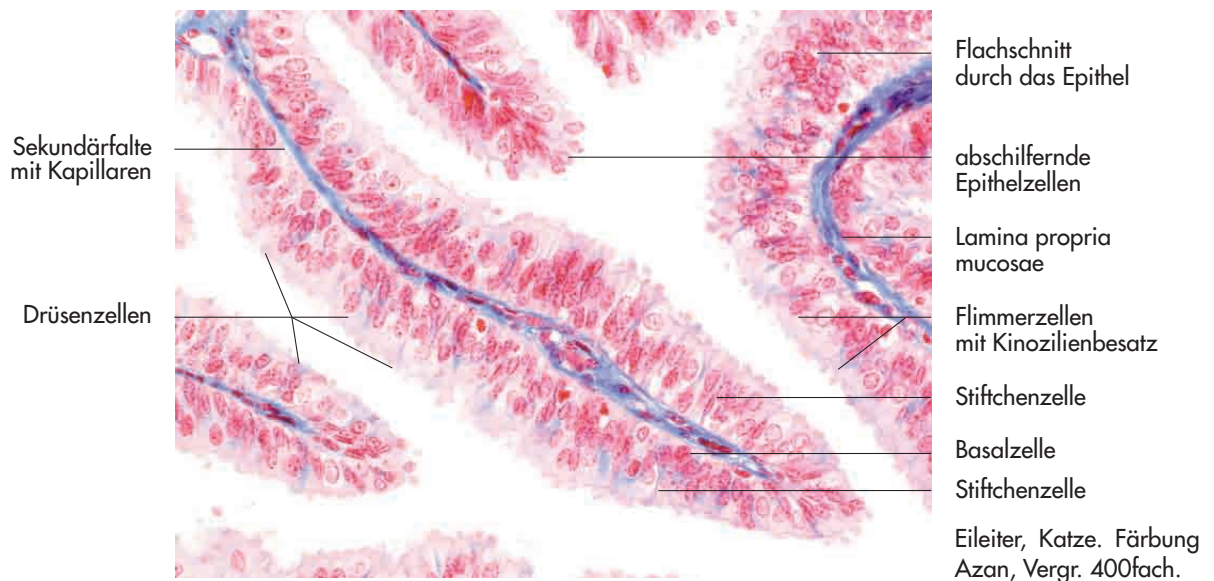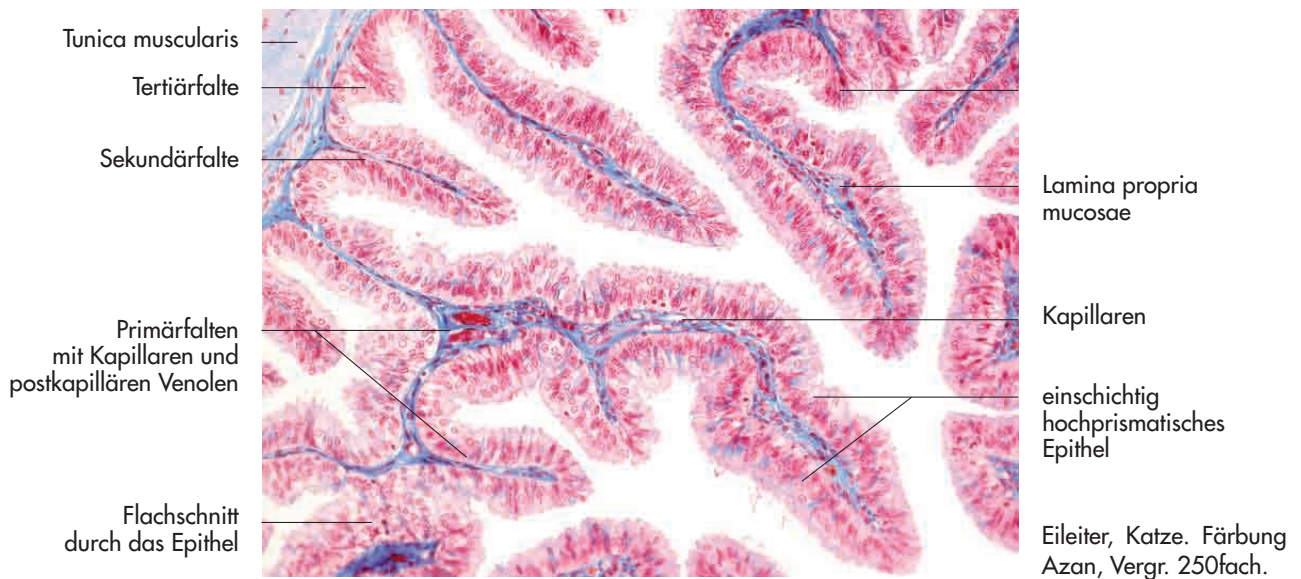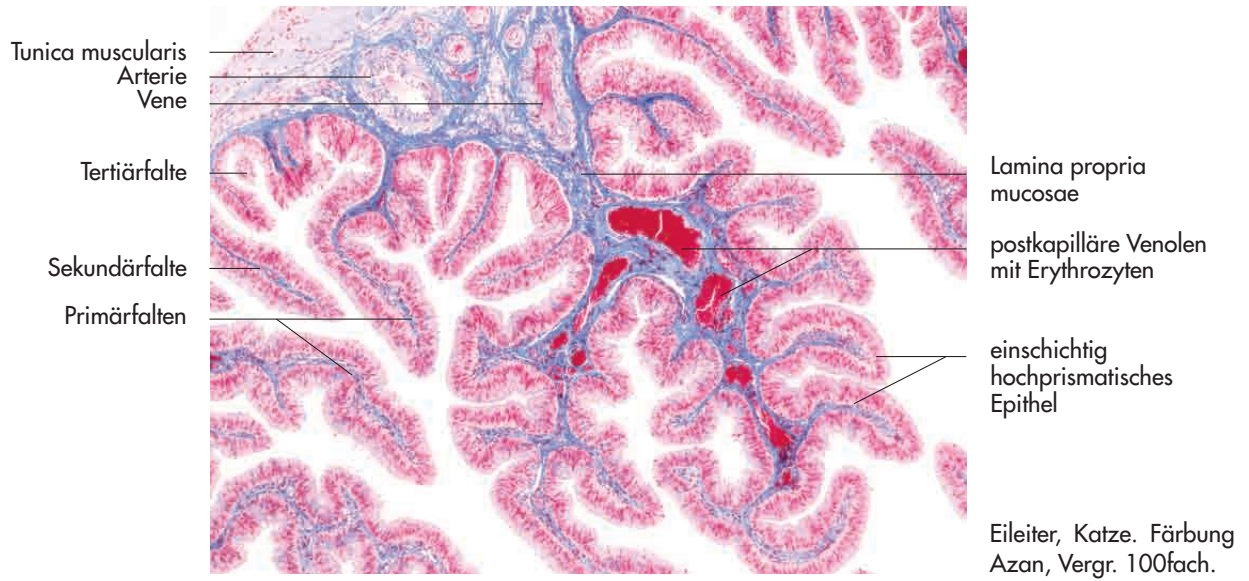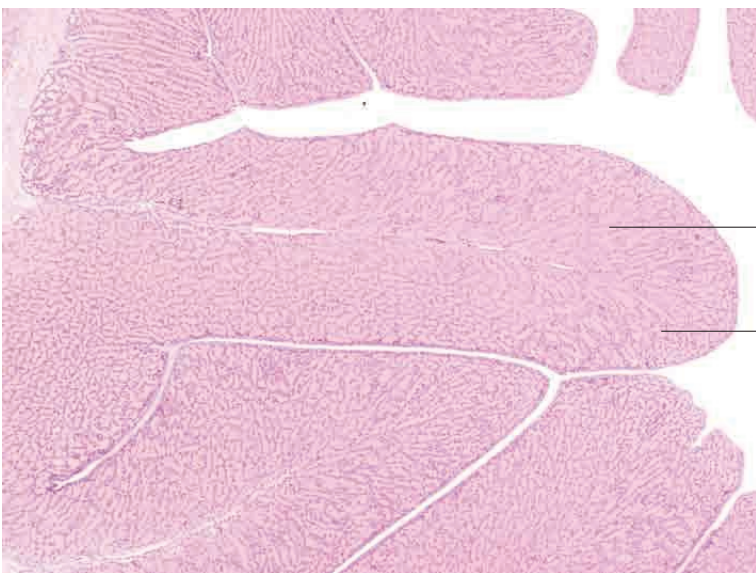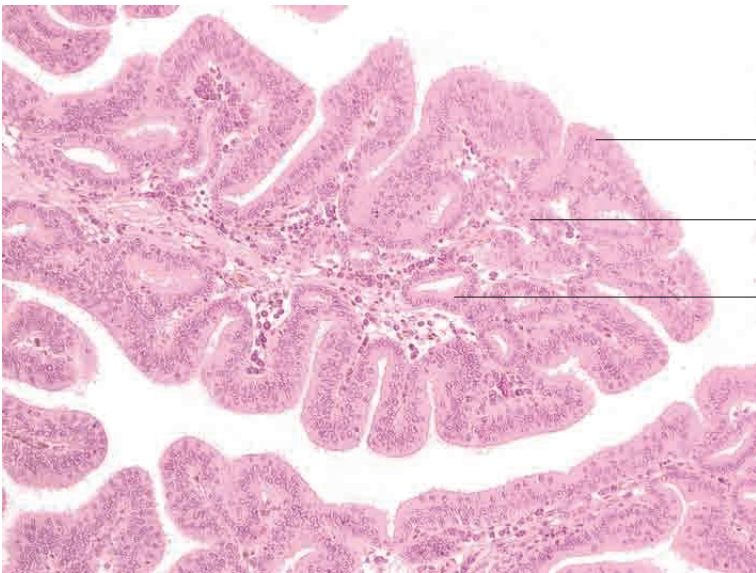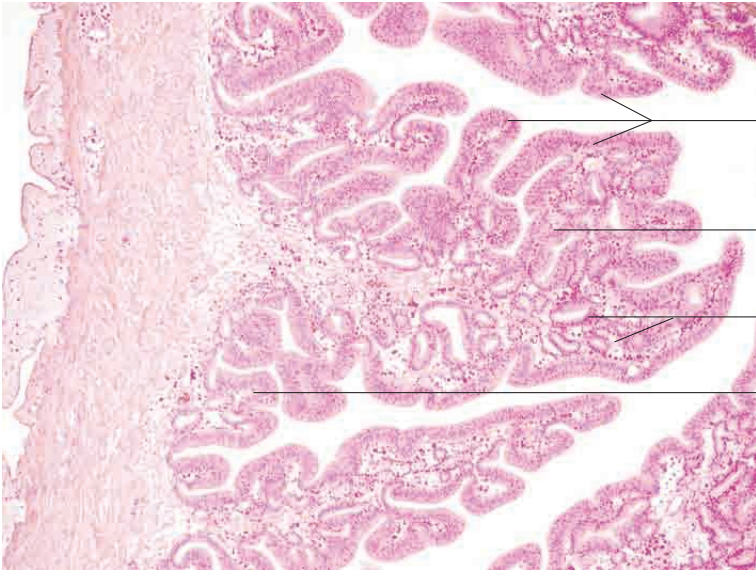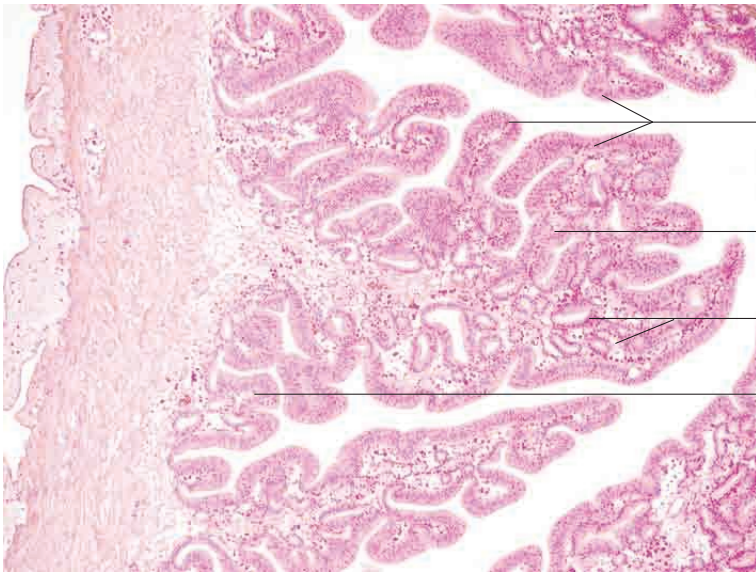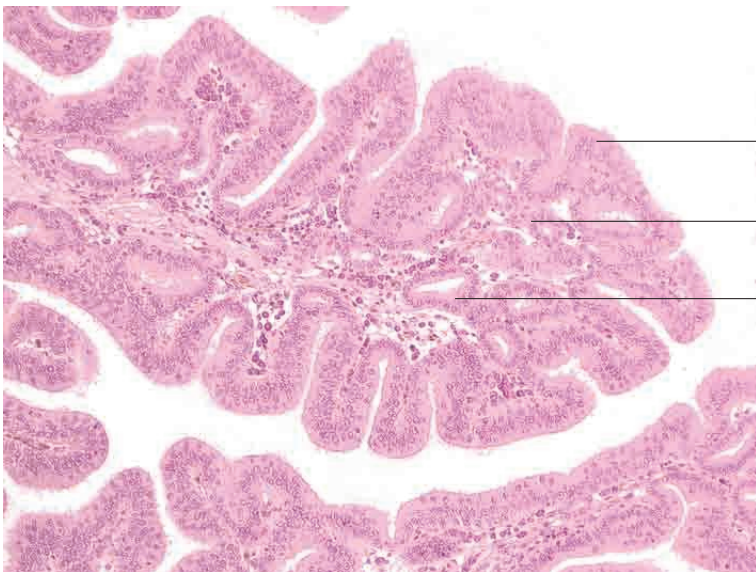einschichtig, hochprismatisches Epithel

sekundäre Schleimhautfalten

infundibuläre Drüsen

primäre Schleimhautfalten

Infundibulum, Haushuhn. Färbung H.E., Vergr. 100 fach.

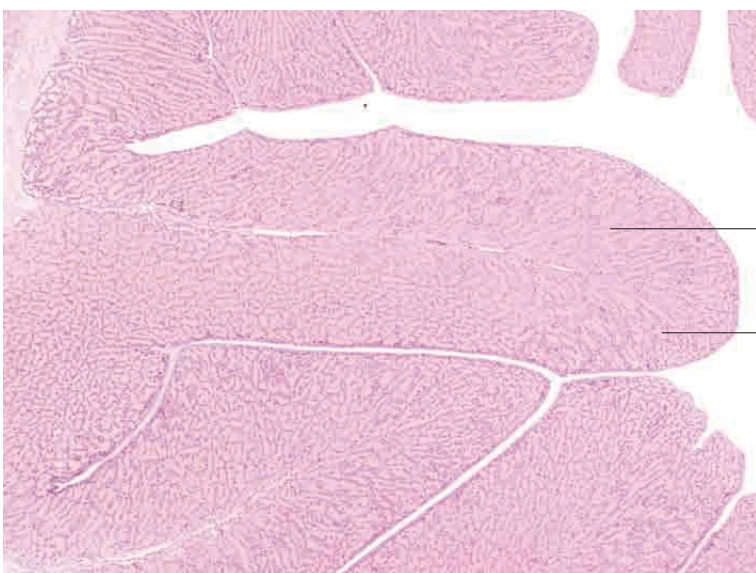


einschichtig, hochprismatisches Epithel

sekundäre Schleimhautfalten

infundibuläre Schlauchdrüsen

Infundibulum, Haushuhn. Färbung H.E., Vergr. 200 fach.



geknäuelte, verzweigte tubuläre Propriadrüsen (Glandulae magni)

Schleimhautfalten ohne Sekundärfalten

Magnum, Haushuhn. Färbung H.E., Vergr. 40fach.